This is a digital copy of a book that was preserved for generations on library shelves before it was carefully scanned by Google as part of a project to make the world's books discoverable online.

It has survived long enough for the copyright to expire and the book to enter the public domain. A public domain book is one that was never subject to copyright or whose legal copyright term has expired. Whether a book is in the public domain may vary country to country. Public domain books are our gateways to the past, representing a wealth of history, culture and knowledge that's often difficult to discover.

Marks, notations and other marginalia present in the original volume will appear in this file - a reminder of this book's long journey from the publisher to a library and finally to you.

Usage guidelines

Google is proud to partner with libraries to digitize public domain materials and make them widely accessible. Public domain books belong to the public and we are merely their custodians. Nevertheless, this work is expensive, so in order to keep providing this resource, we have taken steps to prevent abuse by commercial parties, including placing technical restrictions on automated querying.

We also ask that you:

+ *Make non-commercial use of the files* We designed Google Book Search for use by individuals, and we request that you use these files for personal, non-commercial purposes.
+ *Refrain from automated querying* Do not send automated queries of any sort to Google's system: If you are conducting research on machine translation, optical character recognition or other areas where access to a large amount of text is helpful, please contact us. We encourage the use of public domain materials for these purposes and may be able to help.
+ *Maintain attribution* The Google "watermark" you see on each file is essential for informing people about this project and helping them find additional materials through Google Book Search. Please do not remove it.
+ *Keep it legal* Whatever your use, remember that you are responsible for ensuring that what you are doing is legal. Do not assume that just because we believe a book is in the public domain for users in the United States, that the work is also in the public domain for users in other countries. Whether a book is still in copyright varies from country to country, and we can't offer guidance on whether any specific use of any specific book is allowed. Please do not assume that a book's appearance in Google Book Search means it can be used in any manner anywhere in the world. Copyright infringement liability can be quite severe.

About Google Book Search

Google's mission is to organize the world's information and to make it universally accessible and useful. Google Book Search helps readers discover the world's books while helping authors and publishers reach new audiences. You can search through the full text of this book on the web at `http://books.google.com/`

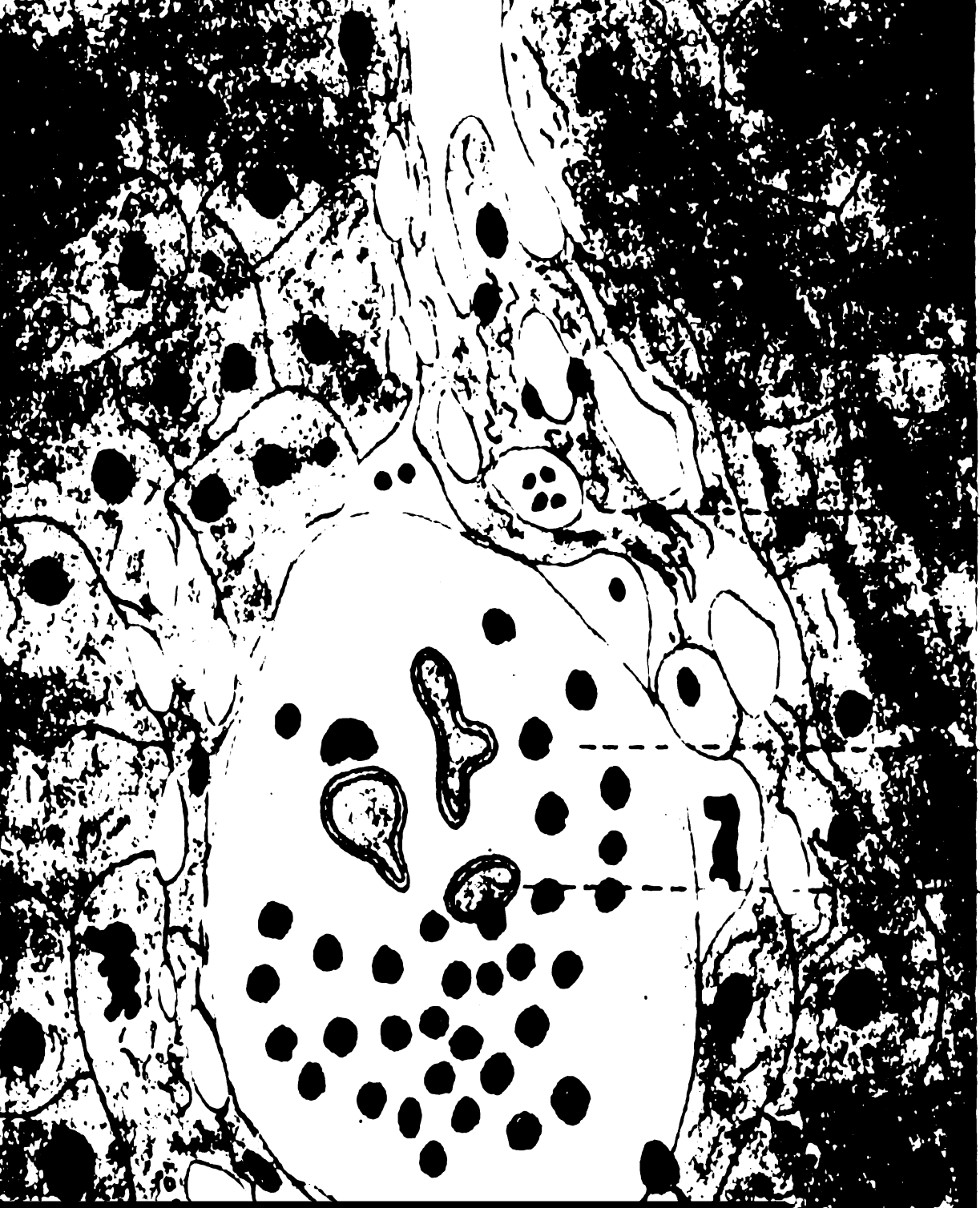

Recherches expérimentales sur les mycoses internes

Eugène Bodin, P. Savouré

Digitized by Google

4 106 399 264

B667r

Harvard University

FARLOW
REFERENCE LIBRARY
OF
CRYPTOGAMIC BOTANY

Digitized by Google

ARCHIVES

DE

PARASITOLOGIE

PUBLIÉES PAR

RAPHAËL BLANCHARD

PROFESSEUR A LA FACULTÉ DE MÉDECINE DE PARIS,
MEMBRE DE L'ACADÉMIE DE MÉDECINE

EXTRAIT

Les tirés à part ne peuvent être mis en vente

RECHERCHES EXPÉRIMENTALES
SUR LES MYCOSES INTERNES

PAR

E. BODIN et **P. SAVOURÉ**

Professeur à l'École de Médecine de Rennes.

Préparateur à la Faculté des Sciences de Rennes.

PARIS

F. R. DE RUDEVAL, EDITEUR

4, RUE ANTOINE DUBOIS (VI)

1904

Digitized by Google

44 106

B667r.

Digitized by Google

Digitized by Google

Digitized by Google

Extrait des *Archives de Parasitologie*, VIII, n° 1, page 110, année 1903.

RECHERCHES EXPÉRIMENTALES

SUR LES MYCOSES INTERNES

PAR

E. BODIN et **P. SAVOURÉ**

Professeur à l'École de Médecine de Rennes.

Préparateur à la Faculté des Sciences de Rennes.

Au cours d'expériences sur les mycoses internes chez les animaux de laboratoire, nous avons observé différents faits propres à éclairer certains points du mécanisme pathogénique des mycoses.

Nous les résumerons en cette note, pensant qu'il y a tout intérêt, au point de vue de la pathologie générale, à préciser, autant que possible, la pathogénie et l'histopathologie des maladies viscérales causées par les Champignons. Il est très certain, en effet, que ces affections, mieux connues à l'heure actuelle, méritent, à tous égards, d'occuper une place importante dans les cadres nosologiques à côté des maladies bactériennes; et, d'autre part, les auteurs, qui se sont occupés jusqu'ici des mycoses viscérales, se sont attachés surtout à la description et à la différenciation d'espèces cryptogamiques nouvelles, en laissant de côté ou en reléguant au second plan les questions relatives à la genèse et aux lésions de ces maladies.

Évidemment, le sujet est trop étendu pour que nous puissions l'aborder ici dans tous ses détails; aussi nous nous sommes bornés, en ce premier travail, à l'étude de ce qui se passe chez l'animal auquel on inocule ces Champignons, qui appartiennent aux groupes des *Mucor*, des *Rhizopus* et des *Aspergillus*. Nous les avons choisis à dessein, parce que ce sont les parasites de ces groupes qui sont susceptibles de causer chez l'Homme des lésions viscérales à type tuberculeux.

Au cours de nos recherches, nous avons pu isoler une espèce, ou du moins une variété nouvelle de *Rhizopus*, très pathogène pour l'animal; mais le détail de la morphologie et de la biologie de ce Champignon fera l'objet d'un travail ultérieur, et nous chercherons

Digitized by Google

moins ici à décrire des faits particuliers et des espèces cryptogamiques qu'à tirer de nos expériences des notions d'ordre général relatives au mécanisme des mycoses viscérales et à l'immunité dans ces affections.

La première question qui se pose, lorsqu'on veut étudier le mécanisme pathogénique des mycoses, est évidemment celle de savoir ce que deviennent des spores de Champignons introduites dans l'organisme vivant et c'est ce problème que nous avons tenu à résoudre avant tout. Pour cela, nous avons recherché quel est le sort des spores cryptogamiques pathogènes ou non pathogènes injectées dans la cavité péritonéale du Cobaye.

On sait à quels résultats fructueux un semblable procédé a conduit dans l'étude de l'immunité vis-à-vis des maladies bactériennes et combien il est facile de suivre, heure par heure si l'on veut, les phénomènes qui se passent dans la cavité du péritoine où le prélèvement aseptique d'une petite quantité de liquide, à l'aide d'un tube effilé, est une opération des plus simples et sans danger pour l'animal en expérience, quand elle est bien faite. Nous avons donc pris diverses cultures de Champignons, parvenues à sporulation et nous avons injecté dans la cavité péritonéale du Cobaye une suspension de spores dans l'eau physiologique stérilisée.

Désirant nous rendre compte des différences qu'il y a entre l'inoculation de Champignons pathogènes et de Champignons inoffensifs, nous avons pratiqué parallèlement l'expérience avec des espèces nettement pathogènes : *Rhizomucor parasiticus*, *Rhizopus equinus*, *Mucor corymbifer*, *Aspergillus fumigatus*, d'une part, et d'autre part avec des Mucédinées considérées par tous comme inoffensives pour l'animal, et avec lesquelles nous n'avons, en des inoculations préalables longtemps suivies, observé aucun trouble morbide chez le Cobaye, l'*Aspergillus niger* et le *Sterigmatocystis pseudonigra*. Or, voici ce que nous avons observé, en examinant le liquide péritonéal des animaux inoculés, prélevé de quatre heures en quatre heures après l'injection des spores, jusqu'au quatrième jour.

Tout d'abord, après l'inoculation et jusqu'à la fin de la première heure, le liquide péritonéal reste limpide et l'on n'y trouve au microscope que quelques-unes des spores injectées avec quelques rares leucocytes du type des petits mononucléaires surtout. Au

Digitized by Google

bout de ce temps, le liquide devient trouble et l'on constate une leucocytose qui, très nette à la troisième ou quatrième heure, va en augmentant jusqu'à la vingt-quatrième heure et même en certains cas jusqu'à la trente-sixième heure environ. Les leucocytes ainsi passés dans la cavité péritonéale sont au début des polynucléaires nombreux, avec quelques mononucléaires ; mais, vers la vingt-quatrième heure, nous avons constaté, dans tous les cas, l'augmentation progressive du nombre de ces derniers leucocytes, de telle sorte qu'entre la vingt-quatrième et la trente-sixième heure, on a presque toujours autant de mononucléaires que de polynucléaires. Notons, en outre, qu'à toutes les périodes où nous avons fait des prélèvements de liquide péritonéal, et jusqu'à la quarantième heure, le nombre des polynucléaires éosinophiles nous a toujours paru singulièrement augmenté.

Quoi qu'il en soit, cette leucocytose dure jusqu'à la trente-sixième ou quarantième heure, puis on la voit diminuer graduellement et vers la soixantième heure, elle se trouve si atténuée que, dans la plupart des cas, le liquide péritonéal se rapproche beaucoup à ce moment de ce qu'il est normalement au point de vue microscopique.

Remarquons que nous décrivons ici nos expériences en bloc, sans faire, au point de vue de la leucocytose, de distinction entre les inoculations de spores pathogènes et de spores non pathogènes. En effet, les phénomènes sont sensiblement les mêmes dans les deux cas et, que l'on ait injecté des espèces nuisibles ou des espèces inoffensives, la réaction leucocytaire se produit d'une façon très analogue. Parfois, il est vrai, on trouve avec des pathogènes comme l'*Aspergillus fumigatus*, une leucocytose qui paraît moins intense qu'avec des non pathogènes, mais avec d'autres espèces non moins dangereuses pour l'animal, comme le *Rhizomucor parasiticus* et les *Rhizopus*, il n'y a aucune différence quantitative appréciable. Avec les Champignons nuisibles, comme avec ceux qui ne le sont pas, nous avons donc une leucocytose intrapéritonéale abondante.

Cherchons maintenant si cette leucocytose s'accompagne de phénomènes phagocytaires et si ces phénomènes se trouvent dans les deux cas. D'abord prenons les espèces non pathogènes comme le *Sterigmatocystis pseudonigra* et l'*Aspergillus niger*, et nous verrons

Digitized by Google

qu'à partir du moment où la leucocytose intra-péritonéale est bien nette, il est aisé de constater la phagocytose des spores. Vers la vingt-quatrième heure, par exemple, avec l'*Aspergillus niger*, il n'y a guère de champ du microscope où l'on ne trouve quelques leucocytes ayant englobé des spores dont l'aspect, les dimensions et la coloration assurent aisément la diagnose (fig. 1, *s*).

La phagocytose s'est produite dans les polynucléaires au début, quand ils sont les plus nombreux, et aussi dans quelques mononu-



Fig. 1. — Liquide péritonéal de Cobaye vingt-deux heures après l'inoculation de spores d'*Aspergillus niger*. — *h*, hématies ; *l*, leucocytes ; *s*, spores englobées par les leucocytes.

cléaires ou macrophages, mais plus tard elle devient plus fréquente dans ces derniers. Enfin, au moment où les leucocytes diminuent rapidement dans le liquide péritonéal, on constate, en outre, l'englobement d'un grand nombre de polynucléaires par de gros macrophages qui contiennent fréquemment, au sein de leur protoplasma, un ou plusieurs polynucléaires (fig. 2, *b*, *c*) ou des fragments cellulaires et aussi une ou plusieurs spores (fig. 2. *a*, *b*, *d*).

Passant ensuite à l'examen de la phagocytose dans le deuxième cas, celui de l'injection de spores pathogènes (*Rhizopus*, *Rhizomucor*, etc.), nous constaterons, ce qui peut paraître quelque peu paradoxal au premier abord, quand on se souvient de ce qui se passe

Digitized by Google

avec les bactéries, que la phagocytose se produit comme dans le cas des non pathogènes et qu'elle suit les mêmes phases. D'abord on trouve des spores dans les polynucléaires (fig. 3), puis dans les mononucléaires surtout et enfin survient une période ultime où les mononucléaires phagocytent les spores et les polynucléaires ou les débris provenant de ces cellules. Avec tous les Champignons pathogènes que nous avons expérimentés, nous avons retrouvé ces phénomènes, quelquefois moins abondants qu'avec les non pathogènes, mais parfois tout aussi marqués et tout aussi nombreux que dans ce dernier cas.

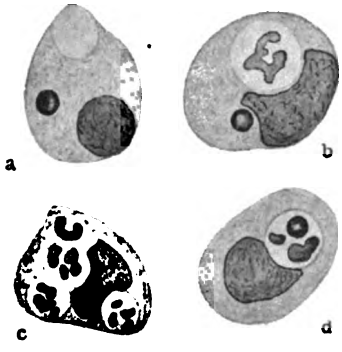

Fig. 2. — Liquide péritonéal de Cobaye, trente heures après l'inoculation d'*Aspergillus niger*; — *a*, macrophage ayant englobé une spore ; *b*, *c*, macrophages ayant englobé des microphages ; *d*, macrophage ayant englobé un microphage contenant une spore.

Ajoutons enfin, qu'en aucune expérience nous n'avons pu saisir la moindre trace de germination des spores libres dans le liquide péritonéal, ou englobées par les leucocytes et cela jusqu'au quatrième jour. Nous n'avons pas non plus noté de modifications appréciables au microscope sur les spores contenues dans le protoplasma des leucocytes microphages ou macrophages.

Reprenons maintenant ces expériences d'inoculations intrapéritonéales à un autre point de vue, nous allons voir qu'en tous cas les spores inoculées dans la cavité abdominale, spores qui n'ont point de mouvements propres, passent de cette cavité dans les viscères et qu'elles se généralisent pour ainsi dire dans l'organisme. Avec les spores pathogènes de *Rhizomucor*, de *Rhizopus*, de *Mucor corymbifer*, le fait est facile à constater, puisque

Fig. 3. — Liquide péritonéal du Cobaye, une heure après inoculation de spores de *Rhizomucor parasiticus*. — Leucocytes ayant englobé des spores.

Digitized by Google

du quatrième au sixième jour, l'animal succombe avec des lésions hépatiques, spléniques, rénales, abondantes et dues au champignon. Avec l'*Aspergillus fumigatus*, le phénomène est encore plus rapide, et la mort peut survenir au troisième jour.

S'adresse-t-on aux espèces non pathogènes, le passage des spores dans les viscères par la circulation s'observe également, comme le montre l'expérience suivante :

Quatre Cobayes ont reçu dans la cavité péritonéale chacun un centimètre cube de suspension de spores d'*Aspergillus niger* dans l'eau physiologique. Ces Cobayes ont été sacrifiés à intervalles variables après l'inoculation et l'on a pratiqué la rétroculture des viscères et du sang sur moût de bière. Or, après trente heures, le liquide péritonéal, le sang, le foie, la rate, le rein, les ganglions mésentériques prélevés aseptiquement (et après cautérisation au fer rouge de la surface de ces organes) donnent des cultures d'*Aspergillus niger ;* au bout de trois jours et de six jours, il en est de même, sauf pour le sang qui devient stérile au sixième jour ; au bout de trois semaines, par contre, toutes les rétrocultures sont négatives.

Avant de passer à d'autres expériences, résumons celles-ci. Nous arrivons à cette conclusion, que des spores de Champignons pathogènes ou non, en suspension dans l'eau physiologique, déterminent, quand on les injecte dans le péritoine du Cobaye, d'abord des phénomènes de phagolyse qui durent une heure environ, ce qui est absolument conforme à tout ce que nous savons à ce sujet, puis que cette phagolyse est suivie d'une période de leucocytose abondante, laquelle diminue ensuite, à partir d'un certain moment ; mais que l'on ait affaire à des spores pathogènes ou à des spores inoffensives, la leucocytose se produit et se montre très comparable à celle que l'on peut déterminer en injectant dans le péritoine des corpuscules d'une matière inerte pulvérulente quelconque. Pour la phagocytose, il en est de même et les cellules phagocytaires ne semblent pas faire de distinction entre les spores d'un pathogène et celles d'un non pathogène, qu'elles englobent comme des corpuscules inertes.

En y réfléchissant, ce fait ne doit d'ailleurs nullement surprendre, car on se souvient que les spores ne germent pas dans le liquide péritonéal, de telle sorte que, leur développement étant arrêté, elles

Digitized by Google

ne produisent aucune substance diastasique ou autre susceptible de diffuser ou d'impressionner d'une manière quelconque les cellules mobiles phagocytaires. Les spores représentent en somme des corpuscules inertes comme des grains de charbon et sont traitées comme tels.

On peut trouver à ce sujet des faits comparables, en une certaine mesure, dans quelques maladies bactériennes. On sait, par exemple, depuis des recherches de Vincent et Rouget, que le Cobaye et le Lapin, animaux très sensibles au Bacille du tétanos, ne prennent pas la maladie quand on leur inocule des spores de ce Bacille, après les avoir lavées préalablement pour les débarrasser de toute toxine. En ce cas, les spores sont rapidement englobées par les phagocytes comme des corps inertes, avant qu'elles aient pu germer, tandis que si l'on inocule en même temps que les spores le liquide de culture contenant les substances diastasiques, celles-ci empêchent la phagocytose, et les spores peuvent se développer.

Pour nos Champignons, les spores situées à la surface de la culture et nullement en contact avec le milieu nutritif, qui pourrait contenir des substances susceptibles d'influencer les phagocytes, n'entraînent pas de toxines adhérentes à leur surface, et comme d'autre part elles ne germent pas, elles ne peuvent, puisque leurs fonctions vitales sont suspendues, produire de substances diastasiques ; elles doivent donc se comporter comme des corps étrangers inertes et c'est ce que l'expérience confirme. Enfin, l'englobement des spores dans le liquide péritonéal, par les phagocytes microphages ou macrophages, nous explique aussi pourquoi ces spores se généralisent et passent dans les viscères. N'étant aucunement douées de mouvements, elles seraient, par elles-mêmes, dans l'impossibilité de sortir de la cavité péritonéale où elles ont été introduites. Mais, lorsqu'elles ont été englobées par les phagocytes mobiles, ceux-ci qui, une fois leur rôle phagocytaire accompli, rentrent dans le système circulatoire sanguin ou lymphatique, entraînent dans leur protoplasma les spores qu'ils disséminent ainsi dans l'organisme ; et cela aussi bien pour des Champignons pathogènes que pour des Champignons non pathogènes, puisque toutes les spores sont traitées comme des corpuscules inertes.

Rien d'étonnant donc à ce que nous ayons, après inoculation

Digitized by Google

dans le péritoine, au bout de trois jours et de six jours, rencontré des spores d'*Aspergillus niger* dans les viscères comme le foie, le rein, la rate, et qu'à un moment même nous ayons pu saisir leur présence dans le sang. A ce sujet, nous ajouterons tout de suite que l'existence, dans ce liquide, des spores d'*Aspergillus niger* n'est que passagère, ainsi que le montre la rétroculture, et que si l'on recherche dans les viscères ce que deviennent ces spores, on voit qu'elles disparaissent au bout d'un temps plus ou moins long. Vers le vingt-et-unième jour, nous n'en avons plus retrouvé à la culture dans ces viscères; elles y ont donc disparu ; mais ce n'est pas encore le moment d'étudier par quel mécanisme se produit cette disparition des spores, que nous nous contentons de signaler en ce paragraphe.

Tels sont, succinctement résumés, les faits que nous avons observés après l'injection de spores vivantes de Champignons dans la cavité péritonéale. Nous avons tenu toutefois à les compléter par d'autres expériences, car on pourrait nous objecter que l'inoculation faite dans ces conditions est un cas très spécial, en raison de la structure anatomique et des fonctions physiologiques particulières de la séreuse péritonéale. D'autres inoculations ont donc été pratiquées avec les mêmes Champignons, mais en introduisant cette fois les spores dans le tissu sous-cutané, au niveau de la cuisse du Cobaye. En ce cas, on voit le plus souvent se produire une petite lésion locale avec suppuration amicrobienne, ainsi que nous l'avons constaté par la culture, et qui peut persister plusieurs semaines. Mais, en tous cas, les spores ne restent pas localisées au point d'inoculation et peuvent se généraliser, ainsi que nous l'avons déjà vu.

Voici d'ailleurs le résumé de nos expériences :

Inoculations sous la peau de la cuisse (1)

ASPERGILLUS NIGER

	48 heures	4 jours	8 jours	21 jours
Sang	—	—	—	—
Foie	+	+	+	—
Rein	+	—	—	—
Rate	+	+	+	—
Poumon	+	+	—	—
Ganglions de l'aine	+	+	+	+
Point d'inoculation	+	+	Pus +	+

(1) Le signe + indique la rétroculture positive, le signe — la rétroculture négative.

Digitized by Google

ASPERGILLUS FUMIGATUS

	48 heures	4 jours	8 jours
Sang	—	—	—
Foie	—	—	—
Rein	—	—	—
Rate	—	+	—
Poumon	—	—	—
Ganglions de l'aine	+	+	—
Point d'inoculation	+	Pus +	Pus +

RHIZOMUCOR PARASITICUS

	48 heures	4 jours	8 jours
Sang	—	—	L'animal inoculé est mort accidentellement
Foie	—	—	
Rate	—	—	
Rein	—	—	
Poumon	—	—	
Ganglions de l'aine	+	+	
Point d'inoculation	+	Pus +	

RHIZOPUS EQUINUS

	48 heures	4 jours	8 jours
Sang	—	—	—
Foie	—	+	+
Rate	—	+	+
Rein	—	+	—
Poumon	—	—	—
Point d'inoculation	+	+	Pus +
Ganglions de l'aine	+	+	+
Liquide amniotique	—		

Les conclusions qui se dégagent de ces expériences sont nettes : dans tous les cas, nous voyons les spores entraînées en dehors de leur point d'inoculation, entraînement qui se fait comme dans la cavité péritonéale, grâce aux phagocytes microphages et macrophages dont la présence est facile à constater au point d'inoculation (Fig. 4) et qui aboutit à l'infection des ganglions lymphatiques correspondant à la région inoculée. En outre, nous constatons que parfois, mais non toujours, et qu'il s'agisse d'un Champignon pathogène (*Rhizopus*), comme d'un Champignon non pathogène (*Aspergillus niger*), cette première étape ganglionnaire peut être franchie. Les cellules mobiles phagocytaires, qui se disséminent alors avec les spores qu'elles ont englobées, transportent ces spores dans les viscères, exactement comme dans le cas des inoculations intrapéritonéales. Aussi pourrons-nous retrouver des spores d'*As-*

Digitized by Google

pergillus niger ou de *Rhizopus*, dans le foie, dans la rate, dans le rein, dès le quatrième jour après leur introduction dans le tissu conjonctif sous-cutané de la cuisse.

En somme, les résultats obtenus en cette seconde série d'expériences sont confirmatifs de ceux que nous ont donnés les inoculations intrapéritonéales. Ils nous conduisent à cette déduction : que dans les premiers actes de défense de l'organisme après inoculation de spores de Champignons, ces spores, qu'elles soient

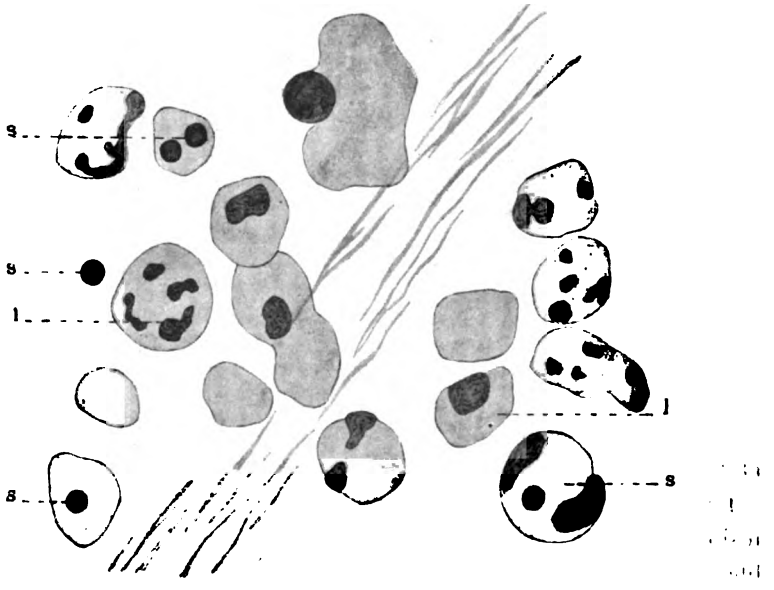

Fig. 4. — Pus d'abcès sous-cutané au point d'inoculation avec l'*Aspergillus niger* chez le Cobaye. — *l*, leucocytes ; *s*, spores d'*Aspergillus niger*.

pathogènes ou non, sont traitées comme des corpuscules étrangers inertes, que les cellules mobiles phagocytaires disséminent plus ou moins dans l'organisme. Il y a donc, dans l'infection par les spores cryptogamiques, un premier acte qui est le même, quelles que soient ces spores. Reste à savoir quel est le second acte de l'organisme, celui qui décidera du sort des corpuscules sporifères disséminés dans l'économie et qui assurera l'immunité de l'animal ou qui permettra le développement des germes du Champignon. Ceci nous amène à étudier les viscères où se sont arrêtées les spores entraînées par les phagocytes.

Digitized by Google

Pour l'étude histopathologique, nous nous sommes adressés aux viscères qui, comme le foie, le rein, la rate sont le plus atteints chez les animaux inoculés avec le *Rhizomucor*, les *Rhizopus*, le *Mucor corymbifer*. Mais, avant d'en arriver aux détails histologiques, nous croyons utile de rappeler brièvement ce qui se passe dans ces diverses inoculations et quelles sont les principales altérations macroscopiques que l'on y rencontre.

Pour le *Rhizomucor parasiticus*, les recherches de Costantin et Lucet et celles de Barthelat ont montré que ce Champignon est très pathogène chez le Lapin et le Cobaye et nos expériences confirment pleinement ce fait. Un à deux centimètres cubes de suspension de spores inoculés, soit dans les veines, soit dans la cavité péritonéale, amènent rapidement la mort. D'abord, l'animal paraît supporter très bien l'inoculation, ce n'est qu'après quarante-huit heures qu'il présente de l'inappétence, de la tristesse et qu'il se pelotonne dans un coin de sa cage. Puis, vers le quatrième jour, il est habituel de voir survenir des phénomènes convulsifs, se produisant par accès d'abord espacés, ensuite de plus en plus rapprochés, suivis de contractures prédominant souvent dans les muscles du cou. Quand ces accès sont très rapprochés, la mort ne tarde pas; elle arrive presque toujours du quatrième au sixième jour.

A l'autopsie, les lésions prédominent sur le foie, la rate, le rein et frappent immédiatement à l'ouverture de la cavité péritonéale.

Le foie est volumineux, congestif, et présente ordinairement des lésions très petites, revêtant la forme de minimes tubercules gris blanchâtre, tantôt isolés, tantôt réunis par groupes, et quelquefois si petits qu'il faut un examen long et attentif pour les apercevoir.

Pour la rate, il en est de même ; l'organe est gros, congestif, et l'on peut y trouver une semis discret de très petits tubercules analogues à ceux du foie.

Sur les reins, les altérations sont plus marquées, elles ont déterminé une augmentation de volume de l'organe, telle que nous avons trouvé dans un cas des reins de Lapin pesant chacun de vingt-huit à trente grammes. La surface est parsemée de lésions blanchâtres tuberculiformes, formées de petits éléments gros comme des têtes d'épingle, isolés, ou le plus souvent confluents, constituant alors des placards ou des traînées irrégulières, et entre ces lésions blanchâtres la substance rénale offre une coloration rouge

Digitized by Google

foncé très marquée. Vient-on à sectionner le rein suivant un plan médian, on voit que chaque lésion blanc grisâtre de la surface correspond à une traînée grisâtre s'enfonçant comme un coin dans la substance corticale et pénétrant même fréquemment jusque dans la substance médullaire. L'organe est, en somme, très malade et les lésions y sont si abondantes, que l'on peut le considérer comme à peu près complètement détruit au point de vue fonctionnel. Aussi n'hésitons-nous pas à rattacher à ces lésions rénales les phénomènes de convulsion et de contracture que l'on observe avant la mort des animaux. Il est très vraisemblable que l'on a affaire en ce cas à des symptômes analogues à ceux qui existent dans l'urémie convulsive chez l'Homme.

Non moins dangereux pour l'animal sont les *Rhizopus* que nous avons inoculés, le *Rhizopus equinus* Costantin et Lucet, et une variété nouvelle très voisine, isolée par nous d'un moût de pommes. Les animaux succombent aussi du troisième au sixième jour, en présentant également des phénomènes convulsifs, et l'autopsie révèle des lésions très analogues à celles que nous venons d'indiquer.

Toutefois notons que chez le Cobaye, comme chez le Lapin, les lésions sont toujours plus marquées sur le foie que dans le cas du *Rhizomucor parasiticus* et cela notamment chez le Cobaye.

De plus, chez le Lapin comme chez le Cobaye, les tubercules gris blanchâtres sont plus gros, plus saillants et plus réguliers qu'avec le *Rhizomucor parasiticus*. Chez le Cobaye enfin, après inoculation intrapéritonéale, il est de règle de trouver un exsudat péritonéal rougeâtre, avec un semis discret de petits tubercules grisâtres sur la séreuse épaissie. En outre, l'intestin grêle, et surtout le gros intestin, sont très altérés. La couleur est rouge foncé, avec des points brunâtres alternant avec d'autres points de couleur jaunâtre, et les parois de l'organe sont devenues extrêmement friables. On constate aussi une hypertrophie notable des ganglions mésentériques. Quant aux poumons, ils sont généralement sains.

Si les inoculations sont faites avec le *Mucor corymbifer*, la mort survient comme avec les parasites précédents, en quatre à six jours après introduction des spores dans les veines du Lapin, et elle est précédée aussi d'une période convulsive avec accès très

Digitized by Google

nombreux et si violents que nous avons vu plusieurs fois des animaux projetés hors de leurs cages au cours d'une crise convulsive. Ici, ce sont surtout les reins qui sont atteints, leur surface est recouverte d'un semis de petits tubercules nettement limités, de couleur blanchâtre et correspondant à des traînées grisâtres qui pénètrent dans la substance corticale de l'organe. Le foie et la rate sont augmentés de volume, mais ils ne paraissent pas autrement altérés; on n'y voit pas de lésions tuberculiformes comme sur les reins. Sous ce rapport le *Mucor corymbifer* se rapprocherait donc plus, au point de vue des altérations macroscopiques viscérales, du *Rhizomucor* que des *Rhizopus*.

En somme, dans toutes ces mucormycoses après inoculations intraveineuses ou intra-péritonéales au Cobaye ou au Lapin, on obtient des lésions viscérales macroscopiques, frappant régulièrement le rein, fréquemment, mais non d'une manière constante, le foie, la rate, l'intestin et les ganglions mésentériques. L'allure générale de ces lésions est tuberculiforme.

Comme nous n'avons pas l'intention de donner ici l'anatomie pathologique complète et détaillée de ces mycoses expérimentales et que nous cherchons surtout à pénétrer la genèse de ces mycoses, nous n'insisterons pas autrement et nous passerons à l'examen histologique des lésions que nous venons de signaler, qui constituent des éléments largement suffisants pour l'étude que nous désirons faire.

Ici, la tâche nous sera en partie simplifiée, car si l'on examine les viscères de Lapins ou de Cobayes inoculés avec le *Rhizomucor parasiticus*, les *Rhizopus* ou le *Mucor corymbifer*, on ne tarde pas à se convaincre qu'il n'existe, entre ces différents cas et au point de vue histologique, que des différences d'ordre tout-à-fait secondaire. Notre description peut donc être faite en bloc pour tous ces Champignons.

Nous commencerons notre étude par celle du rein, puisque c'est l'organe qui est atteint de la façon la plus constante et la plus intense.

Sur des coupes de reins faites suivant le plan médian, on peut voir immédiatement, et quelle que soit la coloration employée (1),

(1) Nous avons toujours employé, pour l'étude histologique, la fixation des pièces au sublimé acétique et la coloration à l'hémalun et à l'éosine-aurantia qui

Digitized by Google

qu'il existe des lésions ordinairement considérables qui se traduisent, à un faible grossissement, par des agglomérations de noyaux, formant, tantôt des ilots plus ou moins irréguliers dans la substance corticale, tantôt des traînées plus ou moins épaisses, occupant souvent l'intérieur d'un tube urinifère distendu, dirigées dans le sens des tubes urinifères et sillonnant la substance médullaire jusqu'au voisinage du hile.

En surface et lorsque ces lésions sont discrètes et à leur début, on les voit sous la capsule et au niveau des petits tubercules gris blanchâtre, constituer un amas de forme triangulaire, s'enfonçant comme un coin dans la substance corticale et dont la base correspond à la région sous-capsulaire. Tous ces amas cellulaires sont assez bien délimités et, entre eux, le parenchyme rénal paraît normal à ce premier examen d'ensemble.

Pénétrant ensuite dans le détail, on constatera que ces amas cellulaires, au niveau desquels la structure normale du rein a complètement disparu, sont essentiellement constitués par des noyaux extrêmement nombreux, autour desquels on distingue une substance protoplasmique granuleuse, sans démarcation distincte entre chaque élément et formant au centre de l'amas une sorte de fond continu et vague sur lequel se détachent les noyaux. Ceux-ci frappent immédiatement par leur affinité remarquable pour les colorants nucléaires et par leur teinte plus foncée que celle des noyaux du tissu rénal environnant. La plupart ne présentent plus de structure nucléaire nettement appréciable. Ce sont de véritables blocs qui ont fixé en masse les réactifs colorants. On remarquera, en outre, leur polymorphisme qui fait penser tout d'abord à des leucocytes à noyau polymorphe.

Toute la partie centrale de l'amas est formée de ces noyaux polymorphes, extrêmement nombreux et plus ou moins serrés les uns contre les autres ; leur contour est très irrégulier et leurs dimensions varient beaucoup, mais ils sont souvent très petits n'atteignant pas plus de 1 μ de diamètre. A mesure que l'on

est très suffisante pour l'examen des lésions cellulaires. Pour l'étude du parasite, la coloration qui nous a donné le meilleur résultat (pour le *Rhizomucor parasiticus*, le *Rhizopus* et le *Mucor corymbifer*) est, sans contredit, la méthode de Unna au bleu polychrôme et à l'orange tannique. — Cf. E. Bodin, *Les Champignons parasites de l'Homme*. Paris, Masson et Cie, 1902.

Digitized by Google

s'éloigne du centre de l'amas en se rapprochant des bords, on trouve d'autres éléments qui deviennent assez nombreux au niveau des parties périphériques : ce sont des éléments à noyau arrondi ou ovalaire comme celui des cellules de l'épithélium rénal et aussi des éléments à noyau allongé comme celui des cellules endothéliales des vaisseaux. Dans cette zone périphérique enfin on observe, surtout dans la partie corticale du rein et sur des lésions encore peu avancées, des cellules géantes, de dimensions parfois considérables, pouvant atteindre 50 à 55 μ de diamètre, à protoplasma granuleux et mal délimité, et contenant un nombre plus ou moins grand de noyaux arrondis, fréquemment disposés en couronne ou groupés à l'une des extrémités de la cellule.

Quand on arrive à la limite de la lésion, on trouve le tissu rénal infiltré d'abord de ces éléments nucléaires irréguliers et polymorphes, puis plus loin avec son aspect normal, de telle sorte qu'il se fait une transition rapide, mais non brusque, entre les parties altérées et le tissu sain.

En d'autres points, notamment au niveau de la région médullaire du rein, la disposition est un peu différente; en cette partie, les agglomérats d'éléments pathologiques sont situés dans l'intérieur même des tubes urinifères dont l'épithélium aplati et altéré, mais parfaitement reconnaissable encore, se retrouve nettement à la périphérie des lésions.

Ajoutons aussi qu'il n'est pas rare de rencontrer dans les régions avoisinantes une distension marquée des vaisseaux sanguins par des hématies.

Quant au parenchyme rénal situé entre les lésions, il est normal, dès que l'on s'éloigne quelque peu de ces lésions. Les cellules épithéliales ont conservé leur forme et leur structure protoplasmique habituelles, on voit nettement leur bordure en brosse, leurs noyaux se colorent bien et les glomérules ne présentent pas d'altérations notables.

On trouvera enfin, au sein des lésions dont nous venons de résumer lescaractères, des éléments parasitaires volumineux, plus ou moins développés suivant les cas, et qui frappent immédiatement l'observateur, surtout dans la zone médullaire; là ils se présentent, dans les amas nucléaires inclus dans les tubes urinifères, comme des filaments irréguliers, de diamètre variant entre 3 μ et 5 μ 1/2,

Digitized by Google

dirigés dans le sens longitudinal et émettant latéralement des ramifications très variables, qui perforent les parois du tube urinifère et pénètrent dans les tubes avoisinants pour s'y étendre et s'y ramifier de nouveau. Dans les amas de la substance corticale, ce sont le plus ordinairement des tubes dirigés en tous sens, ramifiés également et qui, pris par la coupe dans toutes les directions, apparaissent tantôt dans le sens de leur longueur, tantôt suivant leur largeur, tantôt sectionnés obliquement. On reconnaît tout de suite en ces organes les filaments mycéliens d'un parasite cryptogamique; mais il est impossible d'aller plus loin dans la diagnose de ce parasite et de distinguer l'espèce qui est en jeu; car, avec tous les Champignons que nous avons expérimentés : *Rhizomucor parasiticus*, *Rhizopus*, *Mucor corymbifer*, les filaments mycéliens végétant dans les tissus sont extrêmement analogues et sans caractères distinctifs propres à chaque espèce.

Ceci n'a rien qui doive surprendre et confirme pleinement ce fait, mis en lumière par l'un de nous pour d'autres Mucédinées parasites, que, dans leur vie parasitaire, les Champignons d'espèces voisines, réduits à des organes rudimentaires, offrent des caractères morphologiques très analogues, quasi-semblables, et qu'il est dès lors impossible, au seul examen microscopique, de distinguer avec précision les espèces les unes des autres.

Nous avons insisté quelque peu sur cette description des lésions dans le rein, parce que, dans les autres organes, elles se retrouvent avec des caractères très analogues; aussi pourrons-nous être brefs à leur sujet.

Ainsi, dans la rate et les ganglions, les foyers mycosiques sont essentiellement caractérisés par la présence des filaments irréguliers du Champignon au centre d'une zone plus ou moins étendue, au niveau de laquelle la structure de l'organe a disparu. On y trouve un agglomérat d'éléments à noyaux irréguliers, polymorphes, en fragments parfois très petits et fixant vivement et uniformément les colorants nucléaires. Vers la zone périphérique se rencontrent aussi des cellules géantes à noyaux nombreux et très analogues à celles que nous avons rencontrées dans le rein.

Dans l'intestin, il en est de même, mais ici la zone d'éléments irréguliers et polymorphes entourant le Champignon est généralement peu étendue; ce qui domine, ce sont les lésions d'infiltration

Digitized by Google

hématique occupant surtout la couche glandulaire, au-dessous de laquelle se localisent ordinairement les éléments du parasite

Le foie est atteint, même dans les cas où il ne semble pas altéré macroscopiquement. Au microscope nous y avons toujours rencontré des lésions, quelle que soit l'espèce de Champignon inoculée. Seulement ces lésions sont parfois très discrètes ; elles méritent une mention spéciale, car c'est en les examinant avec soin qu'il est le moins difficile de pénétrer la pathogénie des altérations anatomiques. Dès le premier examen d'une coupe de foie, les lésions frappent l'observateur, elles apparaissent disséminées dans le parenchyme hépatique, situées plus particulièrement dans le voisinage des vaisseaux et elles ont un aspect tuberculiforme. Ce sont des ilots arrondis ou ovalaires, tranchant nettement sur le tissu du foie, de dimensions variables, mais souvent petites (80 à 100 μ de diamètre) formés par la réunion d'éléments nombreux et très différents des cellules hépatiques (fig. 5). Dans leur partie centrale ces petits tubercules sont constitués par des cellules à noyaux, très irréguliers, polymorphes, fixant vivement la matière colorante et ressemblant beaucoup à ceux que nous avons décrits, déjà dans le rein. Tantôt uniques, tantôt multiples, ces noyaux ou fragments de noyaux sont entourés d'une petite zone plus claire que le protoplasma des cellules hépatiques, et qui ne présente pas de structure apparente ; mais entre les noyaux et dans la zone claire qui les entoure on trouve une sorte de réseau constitué par de fines travées colorées en rose par l'éosine et formant des mailles polygonales au centre desquelles sont situés les noyaux (fig. 5, *d*). Vers la périphérie, à ces éléments viennent s'ajouter quelques cellules hépatiques, dont il est possible de reconnaître encore le noyau et une partie de la masse protoplasmique. La limite de la lésion est assez nette, mais on trouve autour du petit tubercule une zone comprenant une ou deux épaisseurs de cellules hépatiques profondément altérées, aplaties, offrant des vacuoles et dont le noyau a subi des modifications considérables et se réduit déjà quelquefois en petits fragments (fig. 5, *b*).

Comme dans les lésions des autres organes, on trouve aussi fréquemment dans ces tubercules hépatiques des cellules géantes, à noyaux multiples, à contours plus ou moins réguliers et contenant souvent des filaments ou des spores parasitaires. Ce fait com-

Digitized by Google

plète encore la ressemblance de ces lésions avec le tubercule, et il est certains cas où sans la notion de la provenance des coupes et sans la constatation de la présence des éléments cryptogamiques, il serait vraiment facile de confondre, au point de vue purement morphologique, ces altérations mycosiques avec un tubercule bacillaire.

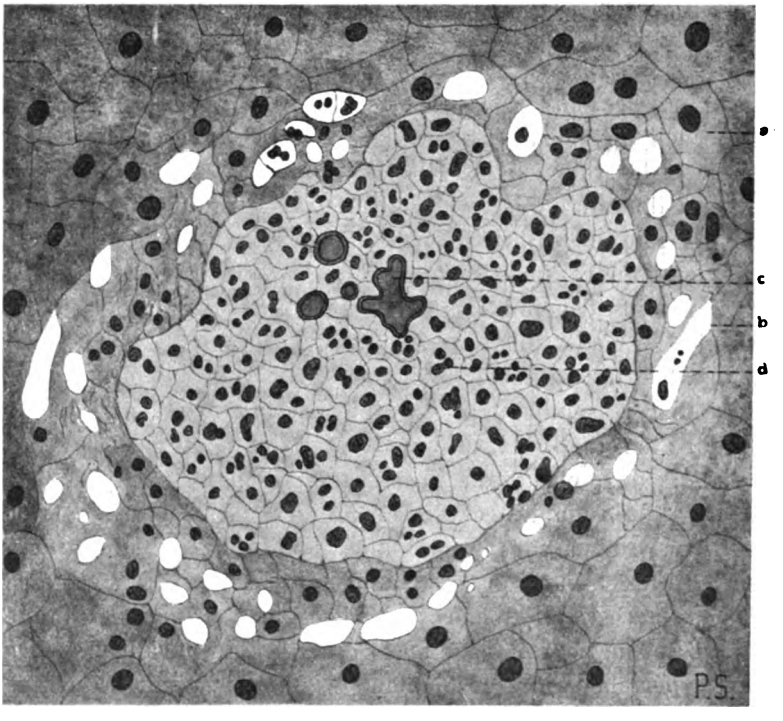

Fig. 5. — Foie de Lapin. Tubercule mycosique après inoculation de *Rhizomucor parasiticus*. — *a*, cellules hépatiques; *b*, zone de dégénérescence autour du tubercule; *c*, organes du Champignon; *d*, centre du tubercule.

Telles sont les lésions que nous avons constatées. Il s'agit maintenant de préciser le mécanisme de leur formation. Pour cela, nous nous sommes adressés au foie, où cette étude est plus aisée que partout ailleurs. En cet organe, dont le parenchyme est relativement peu compliqué et où l'on peut trouver des lésions très jeunes, on peut suivre, en effet, pas à pas le développement du tubercule mycosique.

Digitized by Google

Or, en examinant les coupes de foie de Lapins morts rapidement après les inoculations de *Rhizomucor parasiticus* ou de *Rhizopus* par exemple, ou en prenant le foie d'animaux sacrifiés, 24, 36, 48, 72 heures après l'inoculation, il est possible de trouver dans les vaisseaux capillaires du lobule hépatique quelques-unes des spores du Champignon, qui y sont parvenues par la voie sanguine et qui n'ont pas encore causé de lésions du parenchyme. On voit alors que ces spores, entraînées dans les capillaires, s'arrêtent au niveau d'un coude du capillaire par exemple et que là elles déterminent une réaction de défense de la part des cellules endothéliales. Celles-ci, dont le rôle phagocytaire et les mouvements propres sont absolument hors de doute actuellement, englobent la spore, qui constitue un corps étranger dans le vaisseau et, soit que plusieurs cellules endothéliales se fusionnent en cette œuvre phagocytaire, soit que le noyau de la cellule qui a englobé la spore se multiplie sans qu'il y ait division du proto-

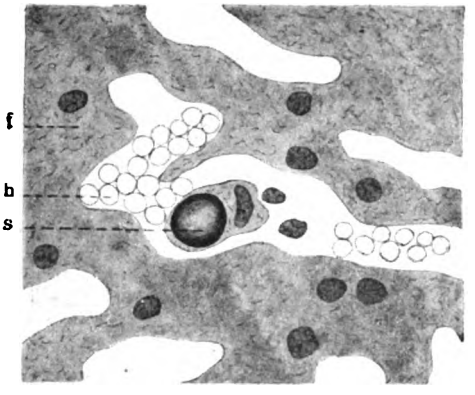

Fig. 6. — Foie de Lapin, après inoculation de *Rhizopus equinus*. — *f*, cellules hépatiques ; *h*, hématies ; *s*, spore du Champignon dans le protoplasma d'une cellule géante.

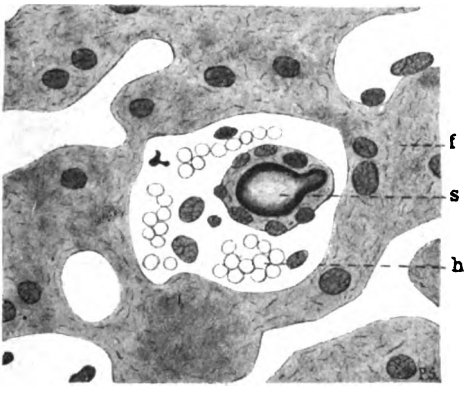

Fig. 7. — Foie de Lapin, après inoculation de *Rhizopus equinus*. — *f*, cellules hépatiques ; *h*, hématies ; *s*, spore de Champignon, en voie de germination dans le protoplasma d'une cellule géante.

Digitized by Google

plasma, il se forme une cellule géante plurinucléée puis multinucléée au sein de laquelle est située la spore (fig. 6, *s*).

Mais lorsqu'il s'agit de Champignons pathogènes, comme le

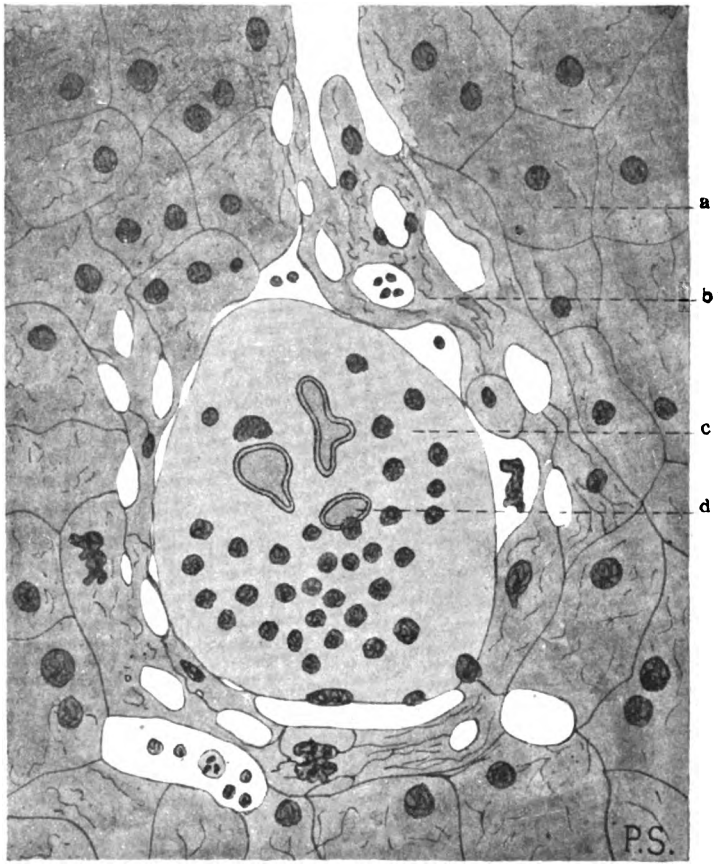

Fig. 8. — Foie de Lapin après inoculation de *Rhizopus equinus*. — *a*, cellules hépatiques; *b*, zone dans laquelle les cellules hépatiques commencent à dégénérer; *c*, cellule géante ayant englobé les spores du Champignon; *d*, organes du Champignon, dont deux sont en voie de germination.

Rhizomucor parasiticus, les *Rhizopus*, etc., la germination de la spore ne tarde pas à se produire dans cette cellule géante de provenance endothéliale; elle se traduit par une déformation de la spore qui s'allonge et qui pousse une sorte de prolongement en

Digitized by Google

forme de boyau, origine des filaments plus ou moins compliqués et plus ou moins ramifiés que l'on observe dans les lésions à un stade avancé (fig. 7, *s*).

A partir de ce moment et dès que la germination de la spore est manifeste, la scène change et les éléments cellulaires du parenchyme hépatique, qui n'avaient joué jusque-là aucun rôle, vont intervenir ; tandis que la germination se poursuit dans la cellule géante remplissant et distendant ce qui fut la lumière du capillaire, on voit les cellules hépatiques les plus voisines, celles qui sont immédiatement accolées à l'élément géant, subir des altérations notables, quoi qu'elles ne soient aucunement en contact avec le champignon (fig. 8). Ces altérations portent d'une part sur le protoplasma, d'autre part sur le noyau. Ce dernier devient d'abord homogène, en fixant vivement les colorants nucléaires, puis son contenu se fragmente pour donner des morceaux de noyau plus ou moins volumineux et très irréguliers ; c'est donc une dégénérescence du type caryorrhexis. Le protoplasma présente non plus une fragmentation comme le noyau, mais une véritable dégénérescence vacuolaire, telle qu'il apparaît criblé de vacuoles arrondies ou ovalaires, incolores, entre lesquelles persistent de petits ponts de substance protoplasmique, s'amincissant de plus en plus au fur et à mesure que les vacuoles s'agrandissent.

Bientôt cette vacuolisation a presque complètement détruit une ou plusieurs couches de cellules hépatiques dont il ne reste plus que le noyau, déformé, fragmenté et réduit en morceaux irréguliers. Et c'est ainsi que se forme autour du Champignon la lésion que nous avons décrite précédemment et qui provient en somme de la dégénérescence du tissu avoisinant le parasite (fig. 5). Tant que ce dernier végétera, la lésion progressera ; aussi observe-t-on toujours autour des tubercules hépatiques une zone intermédiaire entre le tubercule lui-même et le parenchyme du foie sain, zone constituée par une ou deux épaisseurs de cellules épithéliales offrant le début des altérations dégénératives signalées tout à l'heure.

En somme, la lésion mycosique, qui au premier abord et au point de vue exclusivement morphologique ressemble par plusieurs points au tubercule, s'en distingue par son mécanisme pathogénique, car, en dehors de l'acte phagocytaire aboutissant à

Digitized by Google

la production de la cellule géante qui est le même dans les deux cas, il n'y a, dans la mycose, que des phénomènes de dégénérescence, sans réaction défensive aboutissant à la formation de cellules épithélioïdes. Avec le Champignon, les seuls phénomènes défensifs que nous ayons observés consistent en un apport très discret de phagocytes polynucléaires, que l'on retrouve mêlés aux fragments nucléaires des lésions et qui sont aisés à reconnaître, car la plupart sont bourrés de granulations éosinophiles. Mais à la périphérie de la lésion mycosique, on ne constate pas de réaction phagocytaire, ni de prolifération bien nette des cellules fixes, ni d'amas de cellules à type embryonnaire et les seules modifications que l'on relève autour de ces lésions consistent encore en des phénomènes dégénératifs. Il est possible, en effet, quand la végétation du parasite est active, comme avec les *Rhizopus*, de rencontrer, autour des pseudo-tubercules mycosiques, et en dehors de la zone de dégénérescence des cellules hépatiques qui les avoisine immédiatement, des parties plus ou moins étendues du tissu hépatique dans lesquelles les cellules épithéliales ont subi la nécrose de coagulation et des altérations nucléaires, telles que leur noyau se présente en pycnose, comme un bloc homogène vivement coloré et plus petit que normalement.

En présence de ces faits, il nous semble possible maintenant de serrer de plus près le mécanisme des mycoses viscérales et de creuser davantage le problème du pouvoir pathogène de certains Champignons. Et d'abord ne ressort-il pas de ce que nous avons constaté que ces mycoses sont uniquement des maladies d'*infection*, dans lesquelles le parasite altère les tissus aux points où il se fixe, sans sécréter en ces points de poisons solubles, de toxines, qui en se répandant dans l'économie iraient au loin occasionner des altérations ou des troubles d'ordre toxique surajoutés aux lésions locales causées par le parasite lui-même, comme dans certaines maladies bactériennes dont le mécanisme est nettement *toxi-infectieux* (diphtérie, tétanos, choléra)?

Cela ne veut pas dire, toutefois, que le Champignon dans sa végétation ne produise aucune substance d'ordre diastasique, susceptible d'altérer en dehors de lui les cellules vivantes au milieu desquelles il se développe. Il ne peut vivre dans l'organisme qu'aux dépens des matériaux de cet organisme même, qui ne sont évidem-

Digitized by Google

ment pas assimilables directement et qui doivent subir une transformation plus ou moins complexe avant de devenir des aliments utilisables par la plante; or, nous savons que ces transformations s'accomplissent sous l'action de diastases digestives variées. Il est donc extrêmement probable que ces substances jouent le principal rôle dans les phénomènes dégénératifs que l'on observe autour du parasite. Mais il est infiniment vraisemblable aussi que leur action reste limitée à la zone périparasitaire, sans s'étendre au loin, comme le porte à penser l'intégrité des éléments viscéraux, dès que l'on s'éloigne des lésions mycosiques. Un autre fait vient aussi à l'appui de cette opinion : c'est que la *virulence* des Mucorinées pathogènes, au sens que l'on donne à ce mot en microbiologie, reste la même, que l'on inocule des cultures ayant subi de nombreux passages sur l'animal ou que l'on utilise des Champignons longtemps cultivés sur des milieux artificiels à l'air et à la lumière. Nous l'avons observé très nettement avec nos divers Champignons et, comme la virulence se relie en grande partie à la sécrétion de substances toxiques, cette fixité du pouvoir pathogène indique bien que le parasite agit ici par lui-même et non par ses toxines.

Quant aux phénomènes convulsifs observés chez les animaux avant la mort et qui n'ont jamais manqué dans un grand nombre d'inoculations que nous avons faites avec les Mucorinées pathogènes, nous ne pensons pas qu'ils puissent être attribués à une toxine cryptogamique et nous croyons qu'ils dépendent seulement d'une véritable destruction fonctionnelle du rein par le Champignon ; que ce sont, en un mot, des troubles liés à l'insuffisance rénale. D'ailleurs, cette question de la production des substances toxiques par les Champignons parasites est encore fort obscure et demande de nouvelles recherches avant que l'on puisse la résoudre définitivement.

Revenant maintenant au mécanisme proprement dit des mycoses viscérales, nous voyons, après l'inoculation des spores, que le premier acte de l'organisme étudié dans le premier paragraphe de ce travail et qui consiste en une dissémination par les leucocytes des spores, traitées comme des corpuscules inertes, est suivi d'un second temps, marqué par l'arrêt dans les capillaires viscéraux des spores entraînées par les cellules leucocytaires. Mais ici les choses se compliquent, car dans un cas, celui d'un Champignon

Digitized by Google

pathogène, la spore germe et produit des altérations locales, tandis que, s'il s'agit d'un Champignon non pathogène, les spores, qui ne sont nullement éliminées par les émonctoires, disparaissent au bout d'un temps plus ou moins long des viscères où elles s'étaient arrêtées.

Tout revient donc à déterminer pourquoi, dans les viscères, certaines spores se développent, tandis que d'autres ne se développent pas et disparaissent plus ou moins vite, c'est-à-dire à fixer les conditions de la germination des spores dans ces viscères et celles de leur disparition quand elles ne germent pas. Or, on sait, depuis les recherches de ces dernières années, que de multiples conditions d'ordre physico-chimique interviennent dans la germination des spores de Champignons ; on est donc en droit de se demander si ce ne sont pas des conditions de cette sorte qu'il faut invoquer ici.

La question est délicate à trancher, néanmoins nous croyons que l'on peut y répondre d'une façon négative, pour ce qui est de certaines conditions du moins. Ainsi pour la température, Rénon a démontré que cette condition ne peut en aucune façon expliquer l'immunité des animaux pour l'*Aspergillus niger* et leur sensibilité pour l'*Aspergillus fumigatus*. D'autre part, ayant recherché si les humeurs des animaux de laboratoire ne jouent pas, en raison de leur composition chimique, un rôle dans la germination ou dans la non-germination des spores cryptogamiques, nous avons observé, dès la première expérience, des faits positifs après lesquels aucun doute ne saurait persister. Cultivant, en effet, nos Champignons sur du plasma ou du sérum de Lapin, nous avons constaté que les spores d'*Aspergillus niger*, non pathogène, y germent et s'y développent tout aussi bien que celles des *Rhizopus* pathogènes. Il s'en suit naturellement que ce n'est pas à une question de composition chimique du milieu qu'il faut rattacher l'immunité des animaux pour certains Champignons, ou leur sensibilité vis-à-vis d'autres espèces cryptogamiques. L'examen attentif des faits démontre qu'il s'agit ici d'autre chose, que ce qui se passe en pareille circonstance est tout à fait analogue à ce que l'on observe avec les Bactéries, et que tout se ramène au fond à une question de digestion intra-cellulaire.

En effet, quand on inocule un Champignon pathogène, il y a

Digitized by Google

bien englobement de ses spores par les leucocytes, mais pour des raisons encore mystérieuses tenant au fonctionnement physiologique de ces phagocytes ou peut-être à la structure des spores mieux protégées que d'autres, il n'y a pas de digestion intracellulaire de ces spores qui, demeurant intactes, germent ultérieurement. La phagocytose est alors incomplète, car ce phénomène comporte nécessairement et essentiellement deux temps, l'un d'ordre physiologique, comprenant l'englobement des éléments étrangers dans le protoplasma de la cellule mobile, l'autre, d'ordre chimique, consistant en une digestion du corpuscule englobé par des cytases élaborées par la cellule ; et, avec les spores de Champignons pathogènes, cette dernière partie de l'acte phagocytaire fait défaut.

Dans le cas d'un Champignon non pathogène, au contraire, les phagocytes complètent leur œuvre d'englobement par un acte digestif qui aboutit à la destruction des spores.

Ceci n'est pas seulement une idée théorique, c'est un fait que nous avons pu constater : nous savons que les spores d'*Aspergillus niger*, introduites sous la peau de la cuisse du Cobaye, sont englobées par les leucocytes qui peuvent, grâce à leur mobilité, les transporter dans les viscères par les canaux vasculaires ; nous avons aussi constaté par la culture que ces spores s'arrêtent dans le foie dès la quarante-huitième heure après l'inoculation, mais qu'au bout de quinze à vingt jours le même organe redevient stérile.

Or, si l'on examine sur des coupes minces le foie de ces animaux, entre le deuxième et le huitième jour après l'inoculation, il est possible d'y rencontrer, au niveau de quelques capillaires, de petits amas cellulaires constitués par des cellules endothéliales et par des macrophages, et de distinguer, au sein de l'amas, dans le protoplasma d'une de ces cellules, une ou plusieurs spores d'*Aspergillus* encore reconnaissables (fig. 9). Après quinze jours, quand l'organe reste stérile à la culture, nous n'avons pu retrouver de semblables phénomènes dans le foie. C'est donc que les phagocytes macrophages et d'origine endothéliale ont accompli leur œuvre définitive et qu'ils ont, en les digérant, débarrassé l'économie des spores qu'ils avaient englobées.

On objectera bien qu'il est bizarre que la destruction intra-

Digitized by Google

phagocytaire des spores se fasse à l'intérieur des canaux vasculaires viscéraux, alors qu'elle ne se fait pas dans le liquide péritonéal, où les leucocytes sont cependant nombreux. Mais à cette objection la réponse est aisée : dans le liquide péritonéal, l'englobement des spores se fait, au début surtout, par les microphages, et aussi, il est vrai, mais plus rarement, par les macrophages, tandis que dans le foie les phagocytes que nous avons vu intervenir en tous cas sont les macrophages et les cellules endothéliales ; et l'on se rappelle que ces diverses espèces de phagocytes ont des apti-

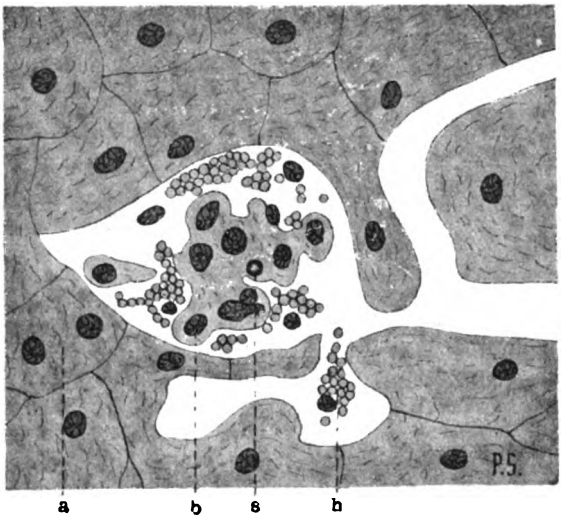

Fig. 9. — Foie de Cobaye, six jours après inoculation de spores d'*Aspergillus niger* sous la peau de la cuisse. — *a*, cellules hépatiques ; *b*, amas de cellules phagocytaires dans un vaisseau : *h*, hématies; *s*, spore d'*Aspergillus niger*.

tudes digestives différentes. Par exemple, la digestion intracellulaire des hématies se fait dans les macrophages et non pas dans les microphages, tandis que ces derniers détruisent au contraire très activement la plupart des Bactéries.

Il est donc fort probable que la digestion intracellulaire des spores de Champignons, qui sont anatomiquement très différentes des Bactéries, s'accomplit seulement dans les macrophages et surtout dans les cellules endothéliales, alors qu'elle est impossible

Digitized by Google

dans les microphages. Cela explique très bien pourquoi les spores englobées par les micropnages doivent ultérieurement être reprises par d'autres phagocytes, dont l'action digestive sera définitive. Rien d'étonnant d'ailleurs à cette série de phénomènes, car pour d'autres parasites, pour une Bactérie bien connue, le Streptocoque, il existe des faits analogues, dans une certaine mesure. Salimbeni, étudiant le sort du Streptocoque inoculé au Cheval vacciné, a constaté que les Cocci sont d'abord englobés par des macrophages au sein desquels ils se développent, puis que ces cellules éclatent sous l'influence de la culture bactérienne qui se fait à leur intérieur, mettant en liberté les microbes qui sont repris et définitivement phagocytés par les microphages.

Avec les spores de Moisissures non pathogènes, les faits offrent une succession en partie comparable, mais qui se produit en sens inverse : les spores sont englobées d'abord par les microphages et c'est au second acte qu'elles sont reprises avec les microphages par les macrophages et les cellules endothéliales qui les digèrent complètement.

Évidemment en tout ceci il existe encore des lacunes et des points obscurs, sur lesquels nous nous proposons de revenir ultérieurement, mais la question n'en est pas moins établie dans ses grandes lignes et l'on peut dire que l'immunité, dans les mycoses internes, dépend de phénomènes de digestion intracellulaire par les phagocytes de l'organisme parasité.

Pour les Champignons, comme pour les Bactéries, le problème de l'immunité doit donc recevoir la même solution : celle qui a été donnée et magistralement soutenue par Metshnikov et ses élèves.

Digitized by Google

LILLE. — IMPRIMERIE LE BIGOT FRÈRES.

Digitized by Google

Digitized by Google

ARCHIVES DE PARASITOLOGIE

RÉDACTION : *15, rue de l'École-de-Médecine*, PARIS

ABONNEMENT :

Paris et Départements : **30** fr. — Union postale : **32** fr. par volume.

Les *Archives de Parasitologie* publient des mémoires originaux écrits dans l'une ou l'autre des six langues suivantes : français, allemand, anglais, espagnol, italien et latin. Les auteurs doivent, autant que possible, FOURNIR UN TEXTE DACTYLOGRAPHIÉ (*écrit à la machine*), afin de réduire les corrections au minimum.

Ce texte doit être conforme aux règles suivantes :

1° On appliquera strictement les règles de la nomenclature zoologique ou botanique adoptées par les Congrès internationaux de zoologie et de botanique;

2° On fera usage, tant pour les noms d'auteurs que pour les indications bibliographiques, des abréviations adoptées par ces mêmes Congrès ou par le *Zoological Record* de Londres;

3° Les noms géographiques ou les noms propres empruntés à des langues qui n'ont pas l'alphabet latin seront transcrits conformément aux règles internationales adoptées par les Congrès de zoologie;

4° Tout nom d'être vivant, animal ou plante, commencera par une première lettre capitale;

5° Tout nom scientifique latin sera imprimé en italiques (souligné une fois sur le manuscrit).

Dans l'intérêt de la publication et pour assurer le maximum de perfection dans la reproduction des planches et figures, tout en supprimant des dépenses inutiles, nos collaborateurs sont priés de se conformer aux règles suivantes :

1° Dessiner sur papier ou sur bristol bien blanc.

2° Ne rien écrire sur les dessins originaux.

3° Toutes les indications (lettres, chiffres, explication des figures, etc.) seront placées sur un calque recouvrant la planche ou le dessin.

4° Abandonner le plus possible le crayon à la mine de plomb pour le crayon Wolf ou l'encre de Chine.

Les Auteurs d'articles insérés aux *Archives* sont instamment priés de renvoyer à M. le Dr J. GUIART, Secrétaire de la rédaction, *dans un délai maximum de huit jours*, les épreuves corrigées avec le manuscrit ou l'épreuve précédente.

Ils recevront gratis 50 tirés à part de leur article. Ils sont invités à faire connaître sans délai s'ils désirent en recevoir un plus grand nombre (50 au maximum), à leurs frais et conformément au tarif ci-dessous. Ce tarif ne vise que l'impression typographique ; il ne concerne point les planches, dont le prix peut varier considérablement. Toutefois, il importe de dire que, pour les exemplaires d'auteurs, les planches seront comptées strictement au prix de revient.

Les tirés à part ne peuvent être mis en vente.

TARIF DES TIRÉS A PART

	25 ex.	50 ex.
Une feuille entière	6 fr. 30	8 fr. 20
Trois quarts de feuille	5 40	7 »
Une demi-feuille	4 50	5 75
Un quart de feuille	3 85	5 10
Un huitième de feuille	2 90	3 85
Plusieurs feuilles . . . La feuille.	6 10	7 85

Le Gérant : F. R. de RUDEVAL.

LILLE. — Imp. LE BIGOT Frères.

Digitized by Google

Pamphlet
Binder
Gaylord Bros.
Makers
Syracuse, N. Y.
PAT. JAN 21, 1908

Digitized by Google

Digitized by Google